zrzutka.pl

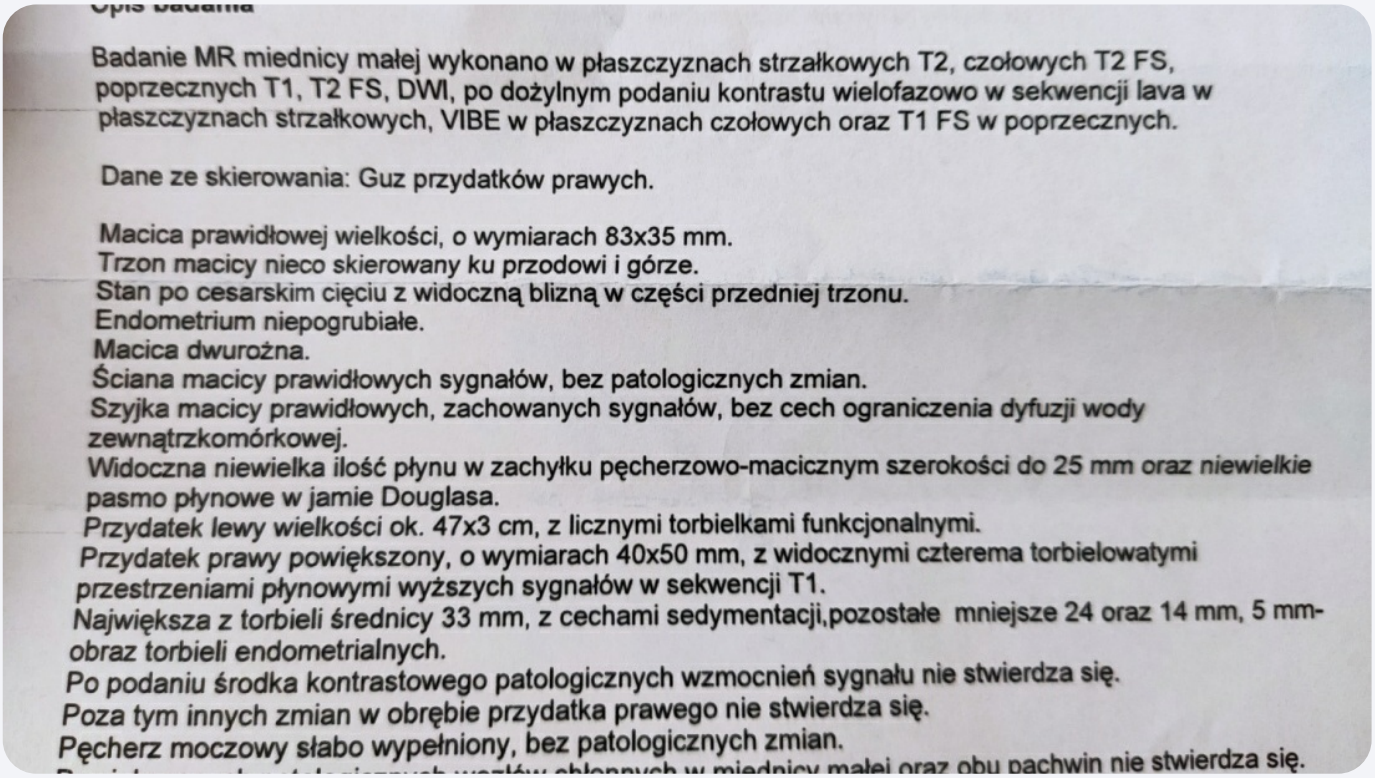

Opis badania

Badanie MR miednicy małej wykonano w płaszczyznach strzałkowych T2, czołowych T2 FS, poprzecznych T1, T2 FS, DWI, po dożylnym podaniu kontrastu wielofazowo w sekwencji lava w płaszczyznach strzałkowych, VIBE w płaszczyznach czołowych oraz T1 FS w poprzecznych.

Dane ze skierowania: Guz przydatków prawych.

Macica prawidłowej wielkości, o wymiarach 83x35 mm.
Trzon macicy nieco skierowany ku przodowi i górze.
Stan po cesarskim cięciu z widoczną blizną w części przedniej trzonu.
Endometrium niepogrubiałe.
Macica dwurożna.
Ściana macicy prawidłowych sygnałów, bez patologicznych zmian.
Szyjka macicy prawidłowych, zachowanych sygnałów, bez cech ograniczenia dyfuzji wody zewnątrzkomórkowej.
Widoczna niewielka ilość płynu w zachyłku pęcherzowo-macicznym szerokości do 25 mm oraz niewielkie pasmo płynowe w jamie Douglasa.
Przydatek lewy wielkości ok. 47x3 cm, z licznymi torbielkami funkcjonalnymi.
Przydatek prawy powiększony, o wymiarach 40x50 mm, z widocznymi czterema torbielowatymi przestrzeniami płynowymi wyższych sygnałów w sekwencji T1.
Największa z torbieli średnicy 33 mm, z cechami sedymentacji,pozostałe mniejsze 24 oraz 14 mm, 5 mm- obraz torbieli endometrialnych.
Po podaniu środka kontrastowego patologicznych wzmocnień sygnału nie stwierdza się.
Poza tym innych zmian w obrębie przydatka prawego nie stwierdza się.
Pęcherz moczowy słabo wypełniony, bez patologicznych zmian.
Powiększonych patologicznych węzłów chłonnych w miednicy małej oraz obu pachwin nie stwierdza się.

diagnostyka endometriozy

Jestem samodzielnie wychowująca matką prawie 7 letniej córki która od urodzenia większość swojego wczesnego dzieciństwa spędziła na oddziałach szpitalnych ze względu na ciężką do zdiagnozowania przyczynę jej częstych zachorowań na zapalenie płuc. Po trzech latach, po wielu pobytach w szpitalach w...

Zeskanuj kod qr aparatem telefonu lub wejdź pod adres
https://zrzutka.pl/b7p7w7