zrzutka.pl

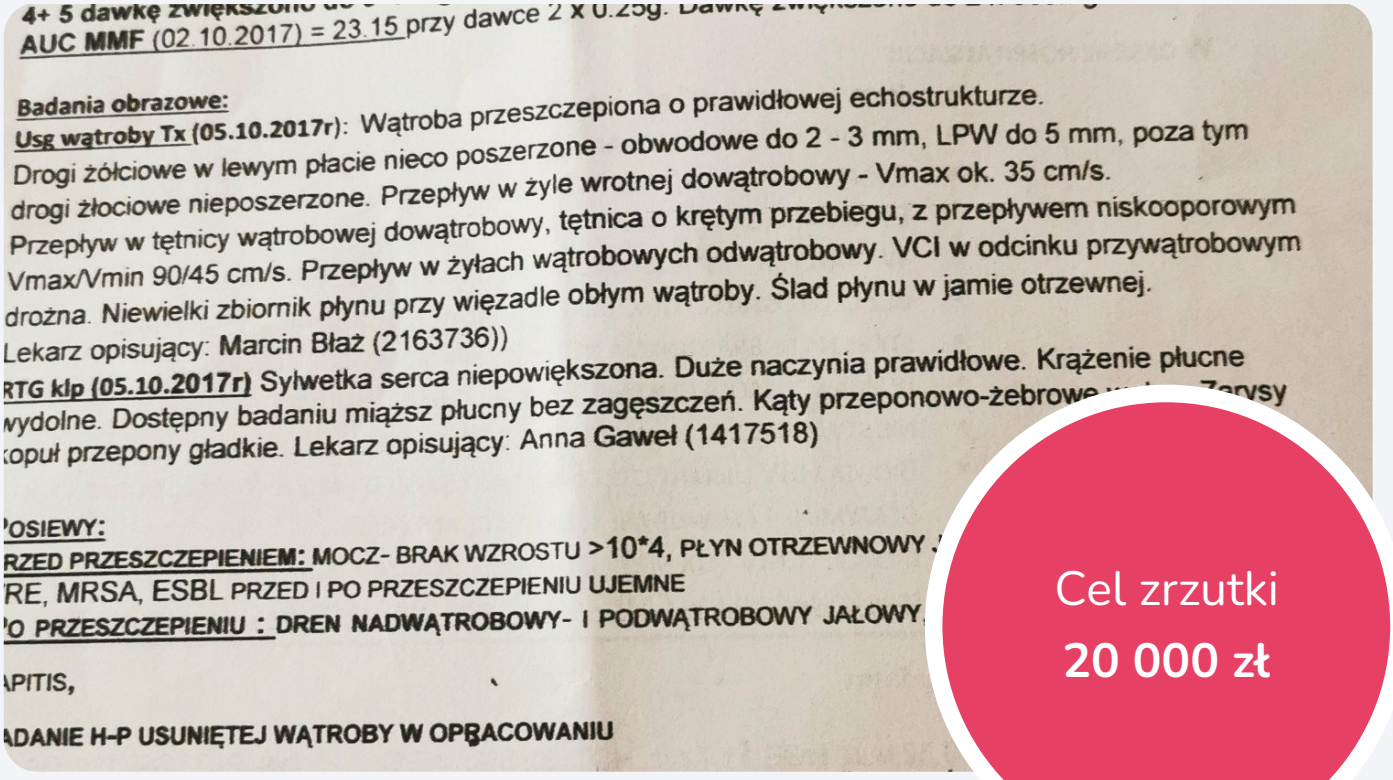
4+ 5 dawkę zwiększono do
AUC MMF (02.10.2017) = 23.15 przy dawce 2 x 0.25g. Dawkę zwiększono do

Badania obrazowe:
Usg wątroby Tx (05.10.2017r): Wątroba przeszczepiona o prawidłowej echostrukturze.
Drogi żółciowe w lewym płacie nieco poszerzone - obwodowe do 2 - 3 mm, LPW do 5 mm, poza tym
drogi żłociowe nieposzerzone. Przepływ w żyle wrotnej dowątrobowy - Vmax ok. 35 cm/s.
Przepływ w tętnicy wątrobowej dowątrobowy, tętnica o krętym przebiegu, z przepływem niskooporowym
Vmax/Vmin 90/45 cm/s. Przepływ w żyłach wątrobowych odwątrobowy. VCI w odcinku przywątrobowym
drożna. Niewielki zbiornik płynu przy więzadle obłym wątroby. Ślad płynu w jamie otrzewnej.
Lekarz opisujący: Marcin Błaż (2163736))
RTG klp (05.10.2017r) Sylwetka serca niepowiększona. Duże naczynia prawidłowe. Krążenie płucne
wydolne. Dostępny badaniu miąższ płucny bez zagęszczeń. Kąty przeponowo-żebrowe
kopuł przepony gładkie. Lekarz opisujący: Anna Gaweł (1417518)

POSIEWY:
RZED PRZESZCZEPIENIEM: MOCZ- BRAK WZROSTU >10*4, PŁYN OTRZEWNOWY
RE, MRSA, ESBL PRZED I PO PRZESZCZEPIENIU UJEMNE
O PRZESZCZEPIENIU : DREN NADWĄTROBOWY- I PODWĄTROBOWY JAŁOWY

APITIS,

ADANIE H-P USUNIĘTEJ WĄTROBY W OPRACOWANIU

Cel zrzutki
20 000 zł

Leczenie, leki, życie

Dzień dobry Państwu. Chciałem przedstawic moją sytuację. Jestem osobą niepełnosprawą mam 32 lata, w 2017 roku miałem przeszczep wątroby w wyniku choroby immunologicznej [psc]. Jak narazie wątroba działa poprawnie chodź wyniki bilirubiny są podwyższone... Mam również podejrzenie...

Zeskanuj kod qr aparatem telefonu lub wejdź pod adres
https://zrzutka.pl/c22884