

D33.0 - Nowotwór niezłośliwy (mózg, nadnamiotowe)**Opis rozpoznania:**

Guz tylnego dołu czaszki z destrukcją kości oraz penetracją poza czaszkę. Progresja. Stan po radioterapii 20Gy w 5 frakcjach) 06.2022.r

Epikryza:**Przyczyna hospitalizacji i stan przy przyjęciu**

przyjęto celem realizacji procedur związanych z leczeniem onkologicznym, stan, przy przyjęciu jak w badaniu fizykalnym.

Przebieg dotychczasowego leczenia

Pacjent 28 letni został przyjęty do Kliniki celem przeprowadzenia radioterapii.

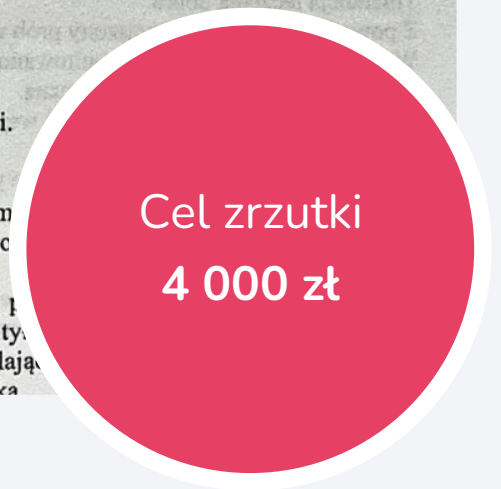
Przebieg dotychczasowego leczenia:

-09.05.2021 Oddział Laryngologii i Onkologii Laryngologicznej- tonsillektomia

-11.07.2021 Tracheotomia. Nacięcie ropnia okolicy okołogardłowej i zagardłowej

-25-08-2021r. MR Głowy (mózgowia) z Perfuzją

Zewnątrzmożgowa, rozległa masa guzowata powodująca destrukcję kości i (piramida kości skroniowej, stok i kłykieć kości potylicznej), rosnąca do tyłu i w dół (silnie modelująca prawą półkulę mózdzku i most) oraz uwypuklająca



Na Rehabilitację

Zwracam się z ogromną prośbą o pomoc. W listopadzie skonczy 29 lat. W tej chwili walczę o to by znów stać na nogach o własnych siłach. Dokładnie rok temu zawalił mi się świat. 29.06.21r przeszedłem "niby" prosty zabieg usunięcia migdałków. Niestety doszło do komplikacji przy których zdiagnozowano u mnie...

Zeskanuj kod qr aparatem telefonu lub wejdź pod adres

<https://zrzutka.pl/dcuez5>

