zrzutka.pl

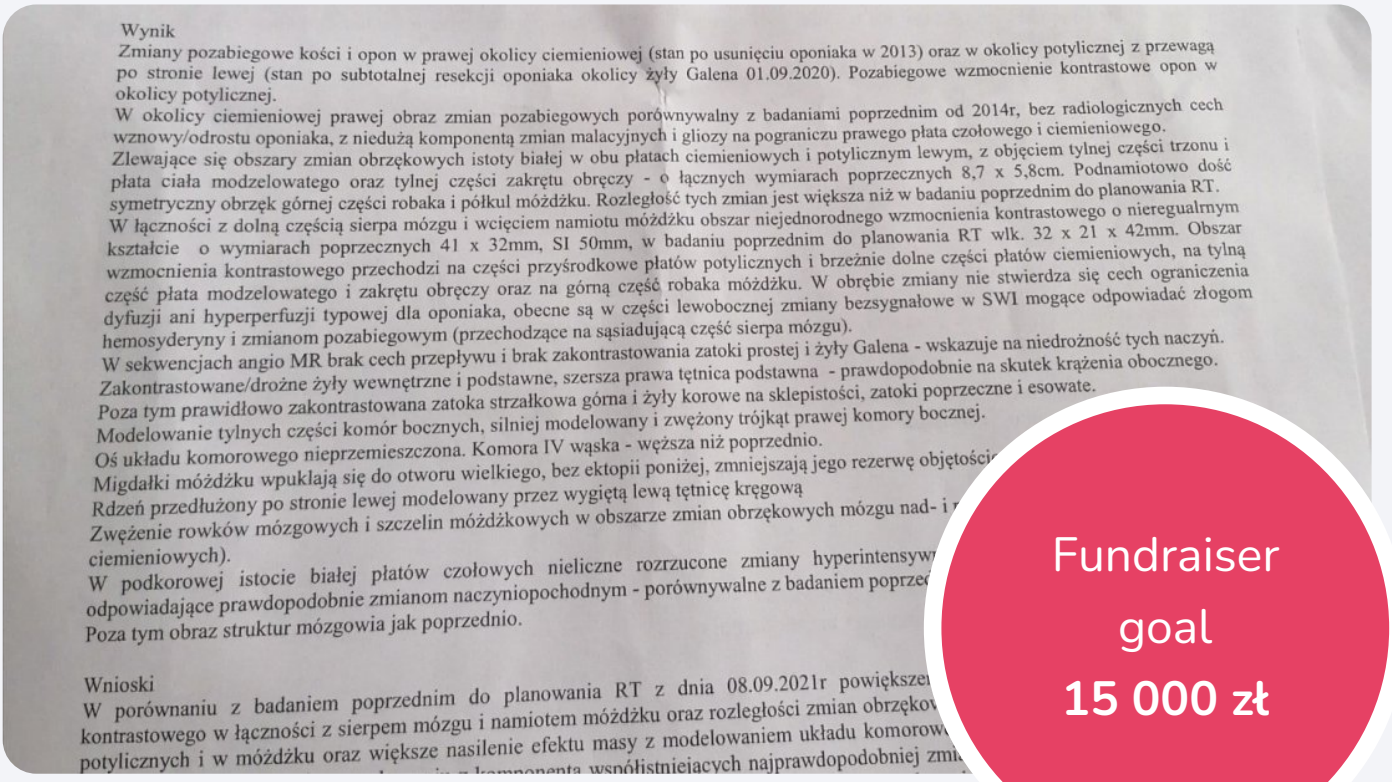

Wynik
Zmiany pozabiegowe kości i opon w prawej okolicy ciemieniowej (stan po usunięciu oponiaka w 2013) oraz w okolicy potylicznej z przewagą po stronie lewej (stan po subtotalnej resekcji oponiaka okolicy żyły Galena 01.09.2020). Pozabiegowe wzmocnienie kontrastowe opon w okolicy potylicznej.
W okolicy ciemieniowej prawej obraz zmian pozabiegowych porównywalny z badaniami poprzednim od 2014r, bez radiologicznych cech wznowy/odrostu oponiaka, z niedużą komponentą zmian malacyjnych i gliozy na pograniczu prawego płata czołowego i ciemieniowego.
Zlewające się obszary zmian obrzękowych istoty białej w obu płatach ciemieniowych i potylicznym lewym, z objęciem tylnej części trzonu i płata ciała modzelowatego oraz tylnej części zakrętu obręczy - o łącznych wymiarach poprzecznych 8,7 x 5,8cm. Podnamiotowo dość symetryczny obrzęk górnej części robaka i półkul móżdżku. Rozległość tych zmian jest większa niż w badaniu poprzednim do planowania RT.
W łączności z dolną częścią sierpa mózgu i wcięciem namiotu móżdżku obszar niejednorodnego wzmocnienia kontrastowego o nieregualrnym kształcie o wymiarach poprzecznych 41 x 32mm, SI 50mm, w badaniu poprzednim do planowania RT wlk. 32 x 21 x 42mm. Obszar wzmocnienia kontrastowego przechodzi na części przyśrodkowe płatów potylicznych i brzeżnie dolne części płatów ciemieniowych, na tylną część płata modzelowatego i zakrętu obręczy oraz na górną część robaka móżdżku. W obrębie zmiany nie stwierdza się cech ograniczenia dyfuzji ani hyperperfuzji typowej dla oponiaka, obecne są w części lewobocznej zmiany bezsygnałowe w SWI mogące odpowiadać złogom hemosyderyny i zmianom pozabiegowym (przechodzące na sąsiadującą część sierpa mózgu).
W sekwencjach angio MR brak cech przepływu i brak zakontrastowania zatoki prostej i żyły Galena - wskazuje na niedrożność tych naczyń.
Zakontrastowane/drożne żyły wewnętrzne i podstawne, szersza prawa tętnica podstawna - prawdopodobnie na skutek krążenia obocznego.
Poza tym prawidłowo zakontrastowana zatoka strzałkowa górna i żyły korowe na sklepistości, zatoki poprzeczne i esowate.
Modelowanie tylnych części komór bocznych, silniej modelowany i zwężony trójkąt prawej komory bocznej.
Oś układu komorowego nieprzemieszczona. Komora IV wąska - węższa niż poprzednio.
Migdałki móżdżku wpuklają się do otworu wielkiego, bez ektopii poniżej, zmniejszają jego rezerwę objętości
Rdzeń przedłużony po stronie lewej modelowany przez wygiętą lewą tętnicę kręgową
Zwężenie rowków mózgowych i szczelin móżdżkowych w obszarze zmian obrzękowych mózgu nad- i
ciemieniowych).
W podkorowej istocie białej płatów czołowych nieliczne rozrzucone zmiany hyperintensyw
odpowiadające prawdopodobnie zmianom naczyniopochodnym - porównywalne z badaniem poprze
Poza tym obraz struktur mózgowia jak poprzednio.

Wnioski
W porównaniu z badaniem poprzednim do planowania RT z dnia 08.09.2021r powiększe
kontrastowego w łączności z sierpem mózgu i namiotem móżdżku oraz rozległości zmian obrzękow
potylicznych i w móżdżku oraz większe nasilenie efektu masy z modelowaniem układu komorow
współistniejących najprawdopodobniej zmi

Fundraiser goal
15 000 zł

DAJMY NADZIEJĘ, UŚMIECH I SIŁE ANECIE DO WALKI Z NOWOTWOREM.

Aneta ma dopiero 34lata, zmaga się z chorobą od 2008r.choruje na NOWOTWÓR OPONY MÓZGOWEJ. GUZ MÓZGU - CLEAR CELL MENINGIOMA WHO II. 2013 przeszła pierwszą operację gdzie został wycięty guz w całości ale niestety był przerzut po roku czas kolejne leczenie było 2017...

Scan the qr code with your phone camera or go to the following address
https://zrzutka.pl/en/esbf8s